

Sven Egger, Markus Greven, Christian Berg

Quadrant rehabilitation after periodontal-functional and carious damage

A case report

Vier-Quadranten-Rehabilitation nach parodontal-funktioneller und kariöser Schädigung

Eine Kasuistik

Zusammenfassung

Vorgestellt wird ein Fallbericht über eine Patientin mit multiplen kariösen Läsionen, parodontalen Rezessionen, Zahnverlust, Zahnverschleiß und starker Myopathie im Bereich der Kaumuskulatur (Mylohyoideus rechts, Masseter pars superficialis beidseits), Schmerzen/Beeinträchtigungen in der Atlantookzipital-Region, in der Schulter- und Nackenmuskulatur, einer Klasse II-Verzahnung mit Tendenz zum anterior und lateral offenen Biss. Es erfolgte eine parodontale, parodontalchirurgische, implantologische und funktionelle Vorbehandlung mittels Okklusionsschiene kombiniert mit Physiotherapie. Einleitend sollte ein interdisziplinäres Vorgehen mittels kieferorthopädischer Maßnahmen (Intrusion und Lückenschluss der Unterkieferfront) durchgeführt werden. Die Schienenbehandlung erfolgte zu Beginn der Behandlung, vor der kieferorthopädischen Behandlung (bis die Muskulatur beschwerdefrei war), während der Kieferorthopädie und nach Abschluss mit konsekutiver Anpassung der Schiene. Nach der abgeschlossenen Schienenbehandlung erfolgte eine Stabilisierung der Kieferposition mittels CAD/CAM-gefertigter Langzeitprovisorien auf Grundlage der bestehenden Angle Klasse-II in zentrischer Kieferrelation und reduzierter vertikaler Dimension. Nach einer sechsmonatigen Adaptationszeit erfolgte schließlich die sukzessive Überführung der so gehaltenen Kieferposition in indirekt hergestellten Zahnersatz. Hierbei kamen im Seitenzahnbereich minimalinvasiv präparierte Teilkronen (Okklusionsonlays) aus Lithiumdisilikatkeramik zur Anwendung und im Frontzahnbereich Veneers in Sandwichtechnik, Presskeramik und Feldspatkeramik. Drei Monate nach Abschluss dieser parodontalen/kieferorthopädisch/restaurativen Behandlung sind die Parodontien entzündungsfrei, die Zahnhartsubstanz und Restaurationen

Abstract

A case report is presented of a patient with: multiple carious lesions presenting periodontal recessions; tooth loss; tooth wear; and severe myopathy in the area of the masticatory muscles (mylohyoid muscle on the right; masseter muscle, superficial part on both sides), atlanto-occipital region (deep neck muscles), shoulder and neck muscles, as well as an Angle class II classification with a tendency to anterior and lateral open bite. Given advanced periodontal attachment loss (especially in the maxillary posterior region), periodontal surgery (root top resection 15 – right maxillary second premolar), and implantological and functional pretreatment using an occlusal splint combined with physiotherapy were carried out. Initially, an interdisciplinary approach was applied, and orthodontic measures (intrusion and gap closure of the anterior mandible) were carried out. The splint treatment was performed at the beginning of orthodontic treatment until the muscles were symptom free, as well as after completion with subsequent adjustment of the splint. After the completion of the splint treatment, the jaw position was stabilized using CAD/CAM long-term provisionals based on the existing Angle Class II classification in centric jaw relation and reduced vertical dimension of occlusion. After a 6-month adaptation period, the jaw position thus maintained was successively transferred to indirectly manufactured dentures. In the posterior region, minimally invasively prepared partial crowns (occlusal onlays) made of lithium-disilicate ceramic were used. In the anterior region, veneers were fabricated using the sandwich technique, comprising pressed ceramic and feldspathic ceramic.

Three months after the completion of this combined periodontal, orthodontic, restorative treatment, the periodontium was inflammation free, the hard tissue and restorations

were intact, and the patient no longer complained of pain or discomfort during chewing, or in the shoulder, neck, and atlanto-occipital regions. The patient was completely satisfied with the result.

Keywords: Angle class II, division 1, implant, walking bleach, sandwich technique, lowering of the vertical dimension of occlusion (VDO), orthodontic gap closure, compensatory supraeruption of the mandibular anterior teeth, myopathy, cervical spine, syndrome, loss of VDO

Introduction

With the advances in modern adhesive dentistry, full-mouth rehabilitations can easily be realized with minimally invasive preparation techniques¹. In contrast to classical subtractive full-crown and bridge prosthetics, these developments allow tooth substance-preserving, additive concepts to be applied as part of a biologically minimally invasive treatment approach²⁻⁵. The development of noncarious defects in tooth structure often also results in a reduction of the vertical height and thus a decrease in the development of parafunctions as well⁶.

The present article is therefore particularly intended to correct the primarily negative influence of occlusal disharmonies, usually accompanied by an increase in the stress level in the body. It also intends to offer a step-by-step explanation of the resulting increased parafunction (pressing and grinding) as well as the secondary compromising effect(s) on neighboring organ systems (posture of the head, cervical spine, shoulder area). Due to the increasing proportion of younger patients with abrasions, attritions, erosions and/or parafunctions, the treatment approach presented here is representative of a minimally invasive treatment concept to ensure both static occlusion and interference-free dynamic occlusion.

The treatment goal was therefore a defensive design of the masticatory surfaces of the teeth in order to minimize the risk of overloading/damaging the masticatory system in the case of parafunction, which is primarily not to be regarded as a pathology but as a stress-relief valve for the patient. During the wax-up, the parameters from the lateral cephalogram – ie, inclination of the occlusal plane, cusp inclination, and disocclusion angle – were set in relation to the condylar path inclination and designed accordingly: the three parameters (in angle degrees) corresponded to the value of the condylar path inclination in order to ultimately create an interference-free occlusion, making it possible to lower of the vertical dimension of occlusion (VDO), which was the initial problem.

intakt und es zeigen sich keinerlei Beschwerden mehr in der Kau-, Schulter-, Nacken- sowie der Atlantookzipital-Region. Die Patientin ist mit dem Ergebnis vollumfänglich zufrieden.

Indizes: Angle Klasse II/1, Implantat, Walking bleach, Sandwichtechnik, Bissenkung, kieferorthopädischer Lückenschluss, Elongation der Unterkieferfront, Myopathie, HWS, Syndrom, Verlust der Vertikaldimension

Einleitung

Mit der modernen Adhäsivtechnik lassen sich Full-Mouth-Rehabilitationen problemlos mit minimalinvasiven Präparationstechniken realisieren¹. Anders als bei der klassischen subtraktiven Vollkronen- und Brückenprothetik können dadurch zahnhartsubstanzschonende, additive Konzepte im Rahmen eines biologisch-minimalinvasiven Therapieansatzes angewendet werden²⁻⁵. Bei der Entstehung nichtkariöser Zahnhartsubstanzdefekte kommt es oftmals auch zu einer Reduktion der vertikalen Höhe und damit auch zur Ausbildung von Parafunktionen⁶.

Der vorliegende Beitrag soll daher insbesondere die Korrektur des primär negativen Einflusses okklusaler Disharmonie(n), meist einhergehend mit einem Anstieg des Stresslevels im Körper und einer daraus resultierenden (vermehrten) Parafunktion (Pressen- und Knirschen) als auch sekundär bedingt kompromittierende Auswirkung(en) auf benachbarte Organsysteme (Kopfhaltung, Halswirbelsäule, Schultergürtel) Schritt für Schritt erläutern. Aufgrund des immer höher werdenden Anteils jüngerer Patienten mit Abrasionen/Attritionen/Erosionen und/oder Parafunktionen steht der in diesem Beitrag vorgestellte Behandlungsansatz stellvertretend für ein minimalinvasives Behandlungskonzept zur Sicherung der statischen Okklusion und Gewährleistung einer interferenzfreien dynamischen Okklusion.

Als Behandlungsziel wird daher eine Defensivgestaltung der Kauflächen angestrebt, um bei der Parafunktion, welche primär nicht als Pathologie, sondern als Stressventil der Patienten zu betrachten ist, das Risiko einer Überlastung/Schädigung des Kauorgans zu minimieren. Hierbei werden beim Aufwachsen die Parameter aus der FRS-Analyse, sprich Neigung der Okklusionsebene, Höckerneigung und der Disokklusionswinkel ins Verhältnis zur Kondylenbahnneigung gesetzt und entsprechend so gestaltet, dass die drei Parameter (in Winkelgrad) dem Wert der Kondylenbahnneigung entsprechen, um letztendlich eine interferenzfreie Okklusion gestalten zu können.

Befundblatt Initialdiagnostik

Spezielle Medizinische Anamnese
 Haben oder hatten Sie Erkrankungen im Sinne der Punkte 1-12? 22.01.2018

	ja	nein		ja	nein
1. Infektionen	X		7. Urogenitalsystem		X
2. Herz-Kreislauf	X		8. Zentralnervensystem		X
3. Atmungssystem	X		9. Psychische Probleme (auch Therapie?)		X
4. Verdauungsorgane	X		10. Rheumatische Erkrankungen		X
5. Stoffwechselerkrankungen	X		11. Hormonelle Erkrankungen		X
6. Allergien	X		12. Spezielle Probleme Halswirbel, reikt sich aus		X

Hauptanliegen OK UK rechts Beschwerden, Lücke UK 41/31 und OK links 25

Zahnärztliche Anamnese

	Bewertung	ja	nein
1. Haben Sie Probleme beim Kauen oder Schlucken?			X
2. Haben Sie Probleme beim Sprechen?			X
3. Haben Sie Probleme beim Schließen Ihrer Zähne? Hat Gefühl links kein Kontakt	1	X	
4. Sind Zähne auf Druck oder Temperaturunterschiede empfindlich?	1	X	
5. Haben Sie Probleme bei weiter Mundöffnung?			X
6. Machen Ihre Kiefergelenke Geräusche?			X
7. Haben Sie Schmerzen im Bereich der Kiefergelenke?			X
8. Leiden Sie unter Kopfschmerzen? Kopfschmerzen->Wirbelverschiebung			X
9. Leiden Sie unter Verspannungen im Kopf-Hals-Nackengebiet?	1	X	
10. Leiden Sie unter generellen Problemen der Körperhaltung?			X

Okklusaler Index 1.00

	ja	nein
11. Hatten Sie jemals einen gravierenden Unfall?		X
12. Hatten Sie eine oder mehrere Intubationsnarkosen? 2012 Bauch OP	X	
13. Wurden Ihre Zahnreihen durch zahnärztliche Maßnahmen verändert (kieferorthop., prothetisch, Einschleifen)? Rechte Seite OK/UK vor 10 Jahren eingeschliffen	X	
14. Hatten Sie eine Behandlung mit einer Aufbisschiene?	X	
15. Knirschen oder pressen Sie mit Ihren Zähnen?	X	
16. Aus der Sicht dieses Fragebogens, halten Sie eine Behandlung Ihrer angeführten Probleme für notwendig?	X	
17. Vermuten Sie eine ernsthafte Störung oder Erkrankung?		X

18. Wann war Ihre letzte Zahnbehandlung, was wurde da gemacht?
 Vor 2 Jahren Endo 16, immernoch Beschwerden

19. Wie beurteilen Sie Ihre psychische Befindlichkeit?
 eher fröhlich eher traurig eher gelassen eher erregt eher beherrscht eher unbeherrscht

Muskelbefund

	rechts	links
1. Schulter und Nacken	+	++
2. Atlanto-occipital Region	X	X
3.a. M.temporalis (vorderer Anteil)	X	X
3.b. M.temporalis (mittlerer Anteil)		
3.c. M.temporalis (hinterer Anteil)	X	X
4.a. M.masseter (oberflächlich)		
4.b. M.masseter (tief)		
5. Tuber maxillae		
6. M.pterygoideus medialis		
7. M.pterygoideus lateralis	X	
8. M.digastricus		
9. die suprahyoidealen Muskeln		
10. die infrahyoidealen Muskeln		
11. der Larynx		
12. M.sterno-cleido-mastoideus		
13. M.sternohyoideus		
14. die Zunge		

Chronischer Schmerz Schulter & Nackenbeschwerden

Zahnstatus - Parodontalstatus - Okklusogramm

Vorläufiger Neurologischer Gesichtsbefund

1. N.olfactorius (anamnestisch)	
2. N.opticus (anamnestisch)	
3. N.oculo-motorius (klinische Mobilität)	
4. N.trochlearis (klinische Mobilität)	
5. N.trigeminius (klinische Palpation und Sensibilität)	
6. N.abducens (klinische Mobilität)	
7. N.facialis (klinische Mobilität)	
8. N.stato-oculoculus (klinische Überprüfung des Gleichgewichtvermögens und des Gehörs)	
9. N.glossopharyngeus (klinisch und anamnestisch)	
10. N.vagus (Anamnese)	
11. N.accessorius (klinisch und anamnestisch)	
12. N.hypoglossus (klinisch und anamnestisch)	

Myofunktionelle Störungen
 Hals- & Nackenbeschwerden berufsbedingt (Krankenschwester), geht regelmäßig zum Chiropraktiker und zur Akupunktur (verschobene Halswirbel)

Fig 1a and b Clinical functional analysis according to Slavicek.

Abb. 1a und b Klinische Funktionsanalyse nach Slavicek.

Absenkung der vertikalen Dimension

Eine Absenkung (oder auch Erhöhung) der vertikalen Dimension stellt bei Myopathie, HWS-Syndrom, fehlenden Zähnen sowie parodontaler Entzündung mit Attachmentverlust eine zusätzliche Herausforderung dar, noch dazu wenn 360°-Präparationen unter Auflösung der Stützzonen vorgesehen sind⁷. Nachfolgend soll nun im Rahmen einer Kombination von parodontaler und kieferorthopädischer Behandlung, minimalinvasiver Präparation und Einstellung der Kieferposition gezeigt werden, wie diese Problematik gelöst werden kann.

Decreasing the vertical dimension of occlusion

A decrease (or increase) of the VDO poses an additional challenge in the case of myopathy, cervical spine syndrome, missing teeth, and periodontal inflammation with loss of attachment, especially when 360-degree preparations are planned with dissolution of the support zones⁷. In the present case report, a combination of periodontal treatment, orthodontics, minimally invasive preparation, and adjustment of the jaw position is described to show how this problem can be solved.

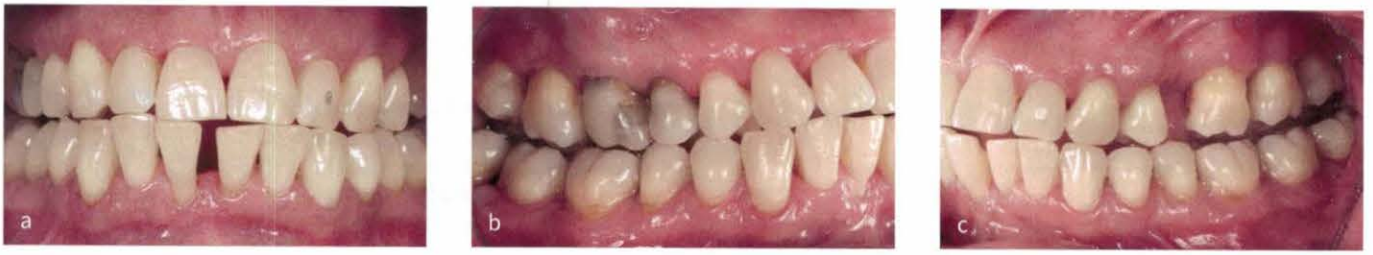

Fig 2a to c Anterior teeth in occlusion (a). Laterotrusion left (b). Laterotrusion right (c).

2a bis c Ausgangsbefunde: Front in Okklusion (a), Laterotrusion links (b), Laterotrusion rechts (c).

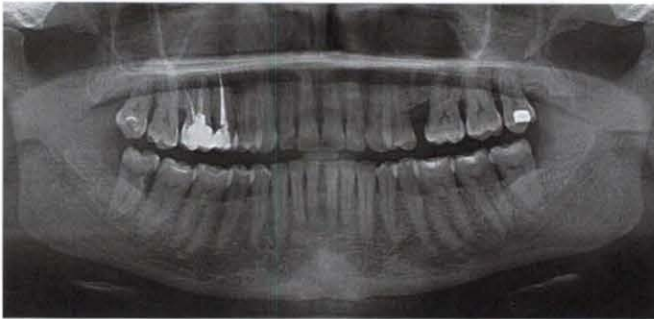


Fig 3 Panoramic view before the start of treatment.

Abb. 3 Panoramaschichtaufnahme vor Behandlungsbeginn.

Case report

Special medical history

On the recommendation of her husband, a 49-year-old female patient presented with periodontally damaged teeth in need of repair. In addition, the patient suffered from severe tension in the shoulder and neck area as well as regular headaches (Fig 1a, anamnesis items 8 and 9). She pointed out that, according to the chiropractor, the cervical vertebra “dislocates” once a month, which was the reason for her being regularly treated with acupuncture/traditional Chinese medicine as a preventive measure. According to the patient’s own statement, the teeth neither fit together properly any longer, nor had any contact on the left side (Fig 1a, anamnesis item 3). According to the patient, the right maxillary and mandibular dentition was ground about 10 years before. Furthermore, after revision of root canal treatment in teeth 16 and 48 six months previously, recurring issues appeared, about which the patient complained. She also suffered from hypersensitive tooth cervices in the area of the premolars

Kasuistik

Spezielle Anamnese

Die 49-jährige Patientin stellte sich mit einem sanierungsbedürftigen, parodontal geschädigten Gebiss vor. Zudem litt sie unter starken Verspannungen im **Schulter-, Nacken- und Halsbereich** sowie regelmäßigen **Kopfschmerzen** (Anamnese Punkt 8 und 9, siehe Abb. 1a). Sie wies darauf hin, dass sich der Halswirbel laut Chiropraktiker einmal pro Monat „ausrenke“ und sie deswegen regelmäßig vorbeugend per Akupunktur/TCM behandelt werde. Laut eigener Aussage passten die Zähne nicht mehr richtig aufeinander und hätten auf der linken Seite keinen Kontakt mehr (Anamnese Punkt 3, siehe Abb. 1a). Vor ungefähr zehn Jahren wurden nach Angaben der Patientin der Ober- und Unterkiefer rechts eingeschliffen. Sie gab an, dass sie mit den Zähnen knirsche. Darüber hinaus zeigten sich in Folge der Revision nach einer Wurzelkanalbehandlung vor einem halben Jahr am oberen Molaren 16 und im Unterkiefer in Regio 48 wiederkehrende Beschwerden.

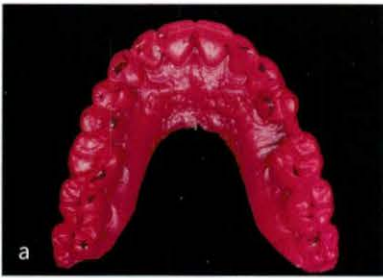

Fig 4a and b Brux Checker evaluation (Scheu Dental, Iserlohn, Germany); (a); and periodontal status (b).

Abb. 4a und b Evaluation mit dem Brux Checker (Fa. Scheu Dental, Iserlohn); (a), Parodontalstatus (b).

Datum: 25.06.2018
Behandler: Dr. med. dent. Sven Egger, Grünpfahlgasse 8, 4001 Basel
MSc, Master of Science Implantologie

Parodontalstatus

BUCCAL OK														PALATINAL													
LINGUAL														BUCCAL UK													
Furkation														Furkation													
BAS														BAS													
AV														AV													
ST														ST													
GR-SZG														GR-SZG													
GR-MGL														GR-MGL													
GR-MGL														GR-MGL													
GR-SZG														GR-SZG													
ST														ST													
AV														AV													
BAS														BAS													
Furkation														Furkation													
Beweglichkeit														Beweglichkeit													
Beweglichkeit														Beweglichkeit													
Furkation														Furkation													
BAS														BAS													
AV														AV													
ST														ST													
GR-SZG														GR-SZG													
GR-MGL														GR-MGL													
GR-MGL														GR-MGL													
GR-SZG														GR-SZG													
ST														ST													
AV														AV													
BAS														BAS													
Furkation														Furkation													
Beweglichkeit														Beweglichkeit													

SZG = Schmelz - Zement - Grenze ST = Sondierungstiefe AV = Attachment-Verlust GR - SZG: = GR coronal SZG
 GR = Gingivalrand MGL = Mukogingival-Linie BAS = Blüten auf Sondieren = GR applikat SZG

Bemerkungen: _____

Zudem litt die Patientin an überempfindlichen Zahnhälsen im Bereich der Prämolaren und Molaren beidseits (Abb. 1a, Anamnese Punkt 4). Alle anamnestisch angegebenen Beschwerden wurden subjektiv mit Grad 1 gewertet, was auf eine mittelgradige Beschwerdesituation (adaptierte Beschwerden) hindeutete.

Allgemeine Anamnese

Die allgemeine Anamnese wies einen gemäßigten Nikotinabusus (Raucherin, circa sieben bis zehn Zigaretten/Tag) auf. Gegen die Nacken- und Halsbeschwerden (HWS-Syndrom) nahm die Patientin gelegentlich Ibuprofen.

Zahnbefunde

Die Zähne 13 bis 23 und 33 bis 43 (Abb. 2) zeigten umfangreiche Attritionen im inzisalen Drittel. Im Ober- und Unterkiefer fanden sich generalisiert keilförmige Defekte/Rezessionen⁸. Im Unterkiefer waren diese insbesondere auf den Seitenzahnbereich lokalisiert. Auf der linken Seite zeigten sich durch das Fehlen des oberen zweiten Prämolaren morphologische Probleme: Zahn 26 stand nach mesial gekippt (Vorkontakt/Hyperbalance) in die Schallücke (Abb. 3). Die Verzahnung entsprach einer Angle

and molars on both sides (Fig 1, anamnesis item 4). All the complaints given in the anamnesis were rated subjectively as grade 1 according to the occlusal index derived from the clinical functional analysis according to Slavicek (Fig 1), which indicated a moderate complaint situation.

General medical history

The general anamnesis showed moderate nicotine use (about seven to ten cigarettes/day). The patient occasionally took ibuprofen for her neck and throat complaints (cervical spine syndrome).

Dental findings

Teeth 13 to 23 and 33 to 43 (Fig 2) showed extensive attrition in the incisal third. Generalized wedge-shaped defects/recursions were found in the maxilla and mandible⁸. In the mandible, these were localized particularly in the posterior region. On the left side, morphologic problems existed due to the absence of the maxillary second premolar: tooth 26 was tilted mesially (precontact/hyperbalance) in the gap (Fig 3). The tooth classification corresponded to Angle Class II, division 1, with a tendency toward an open bite frontally and laterally. The overjet was 1 mm. There was insufficient guidance over



Fig 5 Clinometer registration.

Abb. 5 Registrierung im Clinometer.

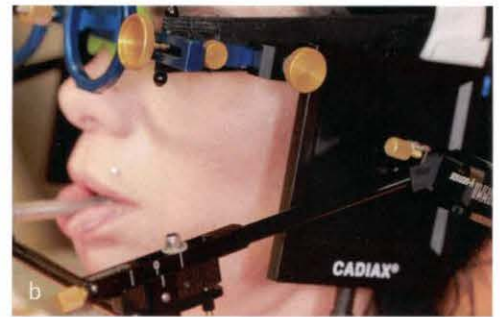
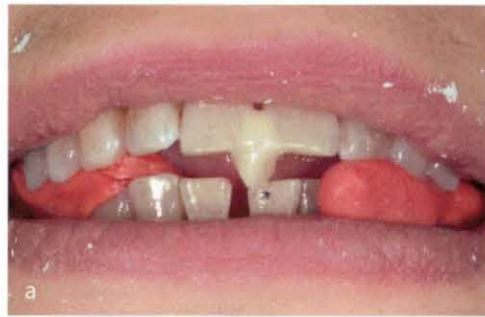

Fig 6a and b Front jig according to Gutowski (bite registration reference position [RP]) (a). Condylography on the patient-specific axis (Cadiax 4) (b).

Abb. 6a und b Front-Jig nach Gutowski (Bissnahme in RP) (a). Kondylografie auf patientenindividueller Achse (Cadiax 4, Fa. Gamma Dental) (b).

the anterior teeth. Due to the abraded canines, lateral movements took place in groups (laterotrusion and mediotrusion facets), but were not restricted.

Functional findings

Manual guidance revealed a deviation from a maximum intercuspation and centric occlusion of >1 mm. The mandibular joints showed no tenderness on palpation on either side. There was hypertension in the masseter and temporalis muscles, regular headaches, and positive palpation findings, especially in the shoulder, neck, and throat muscles (Fig 1).

Diagnoses

The clinical and radiological findings led to the diagnoses of parafunctional clenching and grinding with visible loss of tooth substance (attrition) and noncarious cervical lesions (enamel chips); a tooth classification of Angle Class II, division 1, with a fanning out/elongation of the mandibular anterior segment; hypertension; tenderness in the superficial area of the masseter muscle on both sides and the mylohyoid muscle on the right; regular headaches; severe tension in the shoulder and neck area; disturbance of the static and dynamic occlusion (insufficient canine guidance, laterotrusion and protrusion facets, mediotrusion pre-contacts: see Brux Checker evaluation, Fig 4a); multiple gingival recessions (especially in the mandibular posterior region); and an adult dentition with insufficient prosthetics and conservation (Fig 4b).

Klasse II/1 mit Tendenz zu frontal und lateral offenem Biss. Der Overjet betrug 1 mm. Eine Führung über die Frontzähne war nicht ausreichend gegeben. Lateralbewegungen fanden – bedingt durch die abradierten Eckzähne – in Gruppenführung statt (Laterotrusions- und Mediotrusionsfacetten), waren aber nicht eingeschränkt.

Funktionsbefunde

Die manuelle Führung ergab eine Abweichung von der maximalen Interkuspitation und zentrischen Okklusion von > 1 mm.

Die Kiefergelenke zeigten beidseits keine Druckdolenz bei der Palpation. Es bestanden eine Hypertonie bei M. masseter und M. temporalis, regelmäßige Kopfschmerzen und positive Palpationsbefunde, insbesondere im Bereich Schulter-, Nacken- und Halsmuskulatur (siehe Abb. 1).

Diagnose

Aus der klinischen und röntgenologischen Befundung leiteten sich die Diagnosen Parafunktion, Pressen und Knirschen mit sichtbarem Zahnhartsubstanzverlust (Attrition) und nicht kariösen zervikalen Läsionen (Schmelzabspaltungen), eine Klasse II/1-Verzahnung mit Auffächerung/Elongation des Unterkieferfrontsegments, Hypertonie und Druckdolenz bei M. masseter, Pars superficialis beidseits und M. mylohyoideus rechts, regelmäßige Kopfschmerzen, starke Verspannungen im Schulter-, Nacken-

und Halsbereich, Störung der statischen und dynamischen Okklusion (ungenügende Eckzahnführung, Latero- und Protrusionsfacetten, Mediotrusionsvorkontakte: siehe Brux Checker-Evaluation, Abb. 4a), multiple gingivale Rezessionen vor allem im Unterkieferseitenzahnbereich sowie ein prothetisch und konservierend insuffizient versorgtes Erwachsenengebiss (Abb. 4b).

Vorbehandlung

Nach Befundaufnahme und professioneller Zahnreinigung erfolgten eine Abformung zur Herstellung von Situationsmodellen, Aufnahme des Fotostatus, Entfernung der nicht-erhaltungswürdigen Zähne 18, 16, 28, 38 und 48 sowie eine Wurzelspitzenresektion an Zahn 15. Hinzu kam eine gesichtsebenenbezügelte Übertragung in den Artikulator unter Einsatz des Clinometers nach Behrend (Fa. Amann GIRRbach GmbH, Pforzheim) als „Hilfs-Tool“ zur Ermittlung der idealen Zahnachsenstellungen und des Schneidekantenverlaufs nach erfolgter Gesichtsbogenübertragung. Hierbei findet ein „Laboranalog“ des klinischen Gerätes Verwendung, welches vom Zahntechniker vor den Artikulator „geschaltet“ wird und eine achsen- und schneidekantengerechte Aufwachsung gestattet (Abb. 5). Vor der nächsten Behandlungssitzung wurde mithilfe von Watterollen, die beidseits zwischen die Ober- und Unterkieferzahnreihen eingelegt wurden, die Kaumuskulatur deprogrammiert. Die Kieferrelationsbestimmung in zentrischer Kondylenposition erfolgte im Anschluss mittels Front-Jig und GC Bite Compound nach Gutowski⁹ (Abb. 6a), zudem fanden die schädelbezügelte Übertragung der Oberkieferposition mit individuellem Gesichtsbogen, die Achsiografie zur Ermittlung und Übertragung der individuellen Scharnierachse und Aufzeichnung der Kieferbewegung in Protrusion und Mediotrusion zur Ermittlung der sagittalen Kondylenbahnneigung und zur Bestimmung der Bennett-Winkel statt (Abb. 6b). Mit diesen Werten kann der Techniker den Artikulator individuell programmieren und es muss nicht auf Mittel- oder Erfahrungswerte zurückgegriffen werden. Des Weiteren erlaubt die Registrierung auf patientenindividueller Achse sowohl eine Anhebung als auch eine Absenkung der vertikalen Dimension entsprechend klinischer und instrumenteller funktioneller Parameter (Abb. 7) auf Basis der klinischen und instrumentellen Funktionsanalyse.

In einem weiteren Schritt wurde im Labor ein funktionell/ästhetisches Wax-up hergestellt, um einerseits eine Visualisierung sowie Phonetikprobe der neuen Frontzahnlänge und zum anderen eine interferenzfreie Front-/ Eck-

Pretreatment

After the functional clinical examination and professional tooth cleaning, an impression was taken to produce situation casts. The photographic status showed that teeth 18, 16, 28, 38, and 48 were not worth preserving; these teeth were extracted and a root tip resection was carried out on tooth 15. In addition, a facial plane-related transfer to the articulator was carried out using a Behrend clinometer (Amann GIRRbach; Pforzheim, Germany) as an auxiliary tool for determining the ideal tooth axis positions and the course of the incisal edges after the facebow transfer has been performed. Here, a laboratory analog of the clinical device was used, which the dental technician “switched” in front of the articulator, for a wax-up that correlated with the axis and incisal edge (Fig 5). The jaw relation was then determined in centric condylar position using a front jig and GC Bite Compound (GC; Tokyo, Japan) according to Gutowski⁹ (Fig 6a). Then, the cranial-related transfer of the maxillary position with an individual facebow was carried out, including axiography to determine and transfer the individual hinge axis, in addition to recording jaw movement in protrusion and mediotrusion to determine the sagittal inclination of the condylar guidance (SCI) and the Bennett angle (Fig 6b). With these values, the dental technician can program the articulator individually, and there is no need to resort to average or empirical values. Furthermore, the registration on the patient-specific axis allows both an increase and a decrease in the VDO according to clinical and instrumental functional parameters (Fig 7) on the basis of the clinical and instrumental functional analysis.

In a further step, a functional/esthetic wax-up was produced in the laboratory in order to simulate visualization and phonetic testing of the new anterior tooth length on the one hand, and interference-free anterior/canine guidance via a mock-up in the mouth on the other. Simultaneously, a bite splint in the maxilla (Michigan splint) with flat bites in the lateral tooth area and pure canine guidance was fabricated on a second pair of casts (Fig 8). During integration, the centric relation was checked for Shimstock contacts in the area of the load-bearing cusps of the mandible with a Brownie polishing tip, and, if necessary, lightly ground until there was contact on both sides.

In the anterior tooth area, in region 33 to 43, the Shimstock foil should just be able to be pulled through with the jaw closed. At the first follow-up after 5 days, the jaw position was checked with two differently colored articulation foils (guided and unguided) to ensure that the jaw position remained constant. Further checks were carried out at one-



Fig 7 Mounting of the cast of the maxilla with an individual facebow (patient-specific axis).

Abb. 7 Montage des Oberkiefers mit individuellem Gesichtsbogen (patientenindividuelle Achse).

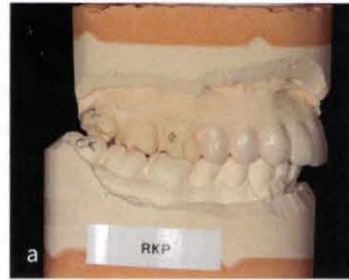
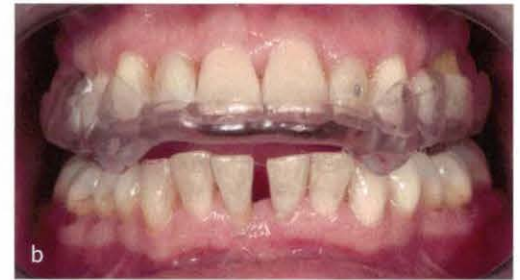
Fig 8 Articulation of the mandible in the RP (a). Occlusal splint with targeted anterior canine guidance and flat bite blocks in the posterior region (b).

Abb. 8a und b Artikulation Unterkiefer in RKP (a) und Aufbisschiene mit gezielter Front-Eckzahn-Führung und planen Aufbissen im Seitenzahnbereich (b).



week intervals. During functional therapy with the relaxation splint, there was no more “dislocation of the cervical vertebrae,” and the neck problems improved significantly. The jaw joints were stable, and there was considerable improvement in the area of the chewing muscles *sensu stricto*, especially in the area of the masseter and mylohyoid muscles; these were only slightly tender during the course of treatment. The mouth opening now measured a distance of 48 mm from the incisal edge.

After 4 weeks of wearing time, the patient was referred to an orthodontist for orthodontic gap closure (teeth 31 to 41) and intrusion of the mandibular anterior segment (Fig 9). The patient was referred to physiotherapy to reduce the increased muscle tone, and the splint was worn during the day (2 to 3 h at work) as well as consistently at night for a total of 4 months (retention phase with brackets due to the risk of recurrence) after adjustment in the orthodontic phase. After completion of orthodontic treatment, a retainer from teeth 33 to 43 was inserted lingually.

To determine the new VDO, the tooth length of the maxillary central incisor was calculated according to the Shimobashi dimension in addition to cephalometric analysis¹⁰. Here, the height:width ratio (ideally 77.5%, as the “golden proportion”) of the maxillary central incisor is determined to calculate the tooth length. In the next step, the anterior teeth were waxed-up and the bite was lowered slightly (1.5 mm) due to the open tendency toward the anterior and sagittal aspects. Based on this information, the wax-up was realized as backward planning in order to establish an adequate

zahnführung via Mock-up im Mund zu simulieren. Zudem wurde auf einem zweiten Modellpaar zeitgleich eine Aufbisschiene im Oberkiefer (Michiganschiene) mit planen Aufbissen im Seitenzahnbereich und einer reinen Eckzahnführung angefertigt (Abb. 8a und b).

Bei der Eingliederung wurde mit einem Brownie (Poliergummi) die Zentrik auf Shimstock-Kontakt im Bereich der tragenden Höcker des Unterkiefers jeweils überprüft und gegebenenfalls, bis beidseits Kontakt vorhanden, leicht eingeschliffen. Im Frontzahnbereich (von Eckzahn zu Eckzahn) sollte die Folie bei geschlossenen Zahnreihen gerade noch durchgezogen werden können.

Bei der ersten Nachkontrolle nach fünf Tagen erfolgte die Überprüfung der Kieferposition mit zwei Artikulationsfolien in unterschiedlicher Farbe geführt und ungeführt, um sicherzustellen, dass die Kieferposition stabil war und sich nicht veränderte. Weitere Kontrollen erfolgten in einwöchigen Abständen.

Während der Funktionstherapie mit der Relaxierungsschiene trat kein „Ausrenken der Halswirbel“ mehr ein und die Nackenbeschwerden besserten sich deutlich. Die Kiefergelenke standen stabil und es kam zu einer deutlichen Besserung im Bereich der Kaumusculatur im engeren Sinne, speziell im Bereich der Mm. masseterici und des M. mylohyoideus: Diese waren im Verlauf nur noch leicht druckdolent. Die Mundöffnung erreichte 48 mm Schneidekantendistanz.

Nach vier Wochen Tragezeit erfolgte die Überweisung zum kieferorthopädischen Lückenschluss in Regio 31/41

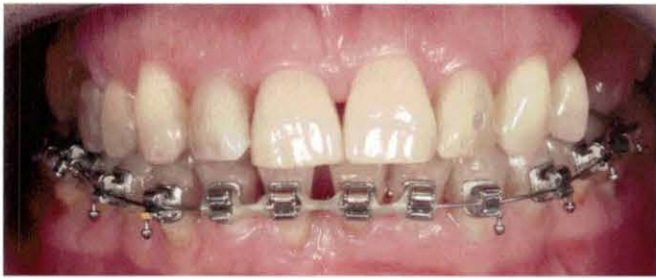

Fig 9 Orthodontic gap closure and intrusion (anterior mandible).

Abb. 9 Kieferorthopädischer Lückenschluss und Intrusion der Unterkieferfront.

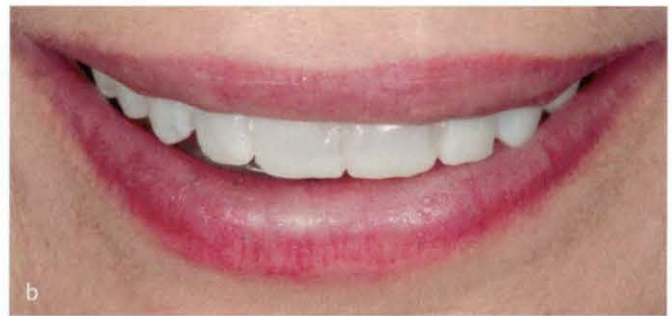
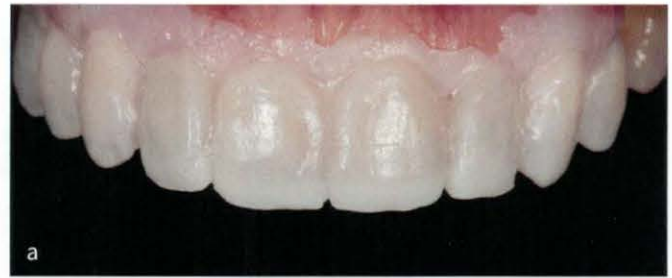
Fig 10a and b Mock-up of teeth 15 to 25.

Abb. 10a und b Mock-up in Regio 15–25.

und Intrusion des Unterkieferfrontzahnsegments (Abb. 9). Zur Reduzierung des erhöhten Muskeltonus wurde die Patientin zur Physiotherapie überwiesen und die Schiene nach jeweiliger Anpassung in der KFO-Phase insgesamt für vier Monate (Retentionsphase mit Brackets wegen der Rezidivgefahr) tagsüber (zwei bis drei Stunden am Arbeitsplatz) und konsequent nachts getragen. Nach Abschluss der kieferorthopädischen Behandlung wurde lingual ein Retainer von Eckzahn bis Eckzahn eingesetzt.

Zur Ermittlung der neuen vertikalen Dimension der Okklusion wurde – ergänzend zur FRS-Analyse – die Zahnlänge des oberen mittleren Schneidezahns nach der Shim-bashi-Dimension berechnet¹⁰. Hierbei wird das Verhältnis von Höhe zur Breite (nach der goldenen Proportion idealerweise 77,5 %) des oberen Frontzahns zur Bestimmung der Zahnlänge ermittelt. Im nächsten Schritt wurden die Frontzähne aufgewachst und der Biss aufgrund der nach frontal und sagittal offenen Tendenz leicht (1,5 mm) abgesenkt. Anhand dieser Information wurde die Aufwachsung als „Backward Planning“ realisiert, um eine adäquate Front-Eckzahnführung sowie eine interferenzfreie und stabile Okklusion im Seitenzahnbereich etablieren zu können¹¹. Zur Visualisierung der neuen Frontzahnlänge erfolgte ein Mock-up im Oberkiefer (Abb. 10a und b). Das deutlich bessere Breiten-/Längenverhältnis im Frontzahnbereich wurde ästhetisch von der Patientin sofort akzeptiert und war aus funktioneller Sicht in der bevorstehenden Therapie unabdingbar. Der Overjet vergrößerte sich durch die Bissnahme in zentrischer Kondylenposition (Front-Jig/Bite Compound)

anterior-canine guidance as well as an interference-free and stable occlusion in the posterior region¹¹. A mock-up was performed in the maxilla to visualize the new anterior tooth length (Fig 10). The significantly better height:width ratio in the anterior region was immediately accepted by the patient from an esthetic point of view and was indispensable from a functional point of view in the ensuing therapy. The overjet increased from 5 mm to > 6 mm (Fig 11) as a result of the bite registration in the centric condylar position (front jig/bite compound). The habitual occlusion was given up after completion of splint treatment, with symptom-free masticatory muscles and temporomandibular joints (TMJs) in favor of the centric condylar position. Centric condylar position was necessary for the planned greater occlusal rehabilitation, as this required a reproducible mandibular position and, ultimately, stable occlusion^{12,13}. This meant that both the vertical and horizontal position of the mandible, and thus, inevitably, also the position of the condyles, was ideally changed to a more cranioventral position in relation to the posterior slope of the articular tubercle¹⁴.

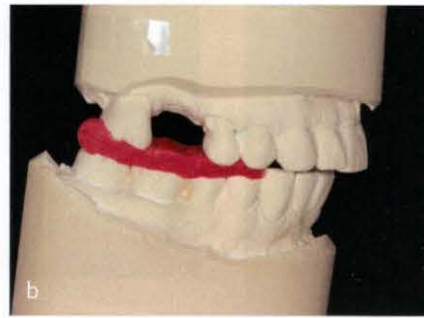
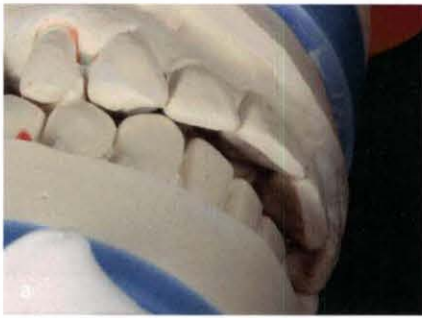

Fig 11a and b Articulation (increased overjet) (a) in centric condylar position with GC Bite Compound (b).

Abb. 11a und b Artikulation (vergrößerter Overjet; a) in ZKP mit GC Bite Compound (b).

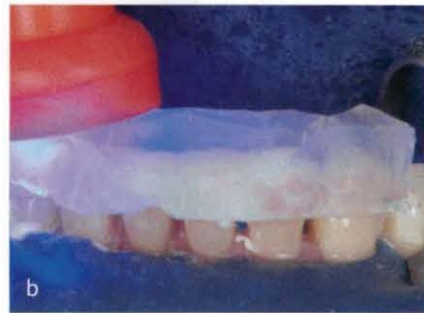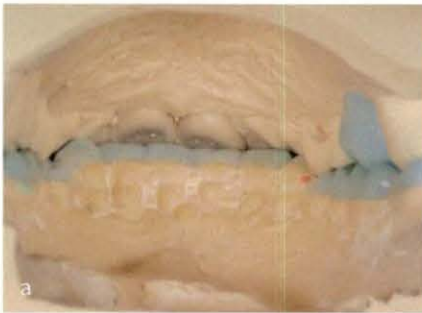


Fig 12a and b Wax-up in centric condylar position (RP = reference position; a). Therapeutic setup of teeth 33 to 43 in composite resin with transparent silicone index (b).

Abb. 12a und b Wax-up in zentrischer Kondylenposition (RP = Referenzposition; a). Therapeutisches Set-up in Regio 33–43 in Komposit mit durchsichtigem Silikon-schlüssel (b).

von 5 mm auf > 6 mm (Abb. 11a und b). Die habituelle Okklusion wurde nach Abschluss der Schienenbehandlung bei beschwerdefreier Kaumuskelatur und Kiefergelenken zugunsten der zentrischen Kondylenposition aufgegeben, da eine größere okklusale Rehabilitation vorgesehen war und hierfür eine reproduzierbare Unterkieferposition und letztendlich eine stabile Okklusion erforderlich waren^{12,13}. Dies bedeutete, dass sowohl die vertikale als auch die horizontale Lage des Unterkiefers und damit zwangsläufig auch die Position der Kondylen idealerweise in eine mehr kranio-ventrale Position (in Relation zum hinteren Abhang des Tuberculum articulare) verändert wurden¹⁴.

Rekonstruktive Therapie

Die ästhetisch rekonstruktive Behandlung erfolgte nach Abschluss der Vorbehandlung mit **Teilkronen und Veneers aus Presskeramik im Sandwichverfahren**.

Im Fokus standen hierbei die Funktion, die Phonetik und die Ästhetik⁵. Die definitive Versorgung erfolgte nach achtmonatiger Einheil- und Vorbehandlungsphase. In der Vorbehandlungsphase erfolgte nach Abschluss der Schienenbehandlung zudem die Austestung der neuen Bisslage

Reconstructive therapy

Esthetic reconstructive treatment was carried out after completion of the pretreatment with partial crowns and veneers made of pressed ceramic using the sandwich technique. The focus here was on function, phonetics, and esthetics⁵. The final restoration took place after an 8-month healing interval and pretreatment phase. During the pretreatment phase, after completion of splint treatment, the new, lowered bite position) was also tested with CAD/CAM long-term provisionals on both sides in the mandible (regions 44–47 and 34–37). Internal bleaching (“walking bleach”) on tooth 15 and placing an implant in the maxilla (region 16) were done after the completion of the hygiene phase.

Despite the already advanced attachment loss (multiple recessions in the buccal posterior tooth area)⁸, the hard tissue condition in both jaws was good and stable, which met the patient’s desire for a fixed and implant-supported denture. The implants used were Replace Select Tapered WP with a titanium base (Nobel Biocare; Zürich, Switzerland) and IPS. e.max Press bonded with a Multilink Hybrid Abutment (Ivoclar Vivadent; Schaan, Liechtenstein). Only in the molar area was there limited bone availability due to the expansion

(Bissabsenkung) mit CAD/CAM-gefertigten Langzeitprovisorien in Regio 44–47 und 34–37. Ebenso wurde ein internes Bleaching an Zahn 15, sowie die Implantation im Oberkiefer in Regio 16 nach Abschluss der Hygienephase durchgeführt.

Trotz des bereits fortgeschrittenen Attachmentverlusts (multiple Rezessionen im bukkalen Seitenzahnbereich)⁸ zeigten sich gute und stabile Hartgewebeverhältnisse in beiden Kiefern, die dem Wunsch der Patientin nach einem festsitzenden und implantatgetragenen Zahnersatz entgegen kamen (Implantate: Replace Select Tapered WP, Fa. Nobel Biocare, Zürich, Schweiz; Titanbasis/IPS e.max Press geklebt mit Multilink Hybrid Abutment, Fa. Ivoclar Vivadent, Ellwangen/Jagst). Lediglich im Molarenbereich zeigte sich aufgrund der Ausdehnung der Kieferhöhlen ein eingeschränktes Knochenangebot. Aufgrund der ausreichenden Kieferkammresthöhe sollte im Seitenzahnbereich in Regio 16 die Implantation simultan mit einem internen Sinuslift durchgeführt werden (siehe Abb. 17).

Behandlungsverlauf/Therapie

Die Zähne 16 und 15 zeigten deutliche parodontale Läsionen (Verdacht via falsa auf eine mesiobukkale Wurzel an Zahn 16, überstopfte Wurzelfüllung an Zahn 15 mit apikaler Aufhellung). Zahn 16 wurde aufgrund der umfangreichen konservierenden Vorbehandlung und immer wiederkehrenden Beschwerden als nichterhaltungswürdig eingestuft und nach Extraktion und Socket Preservation durch ein Einzelzahnimplantat ersetzt¹⁵. Zahn 15 wurde als erhaltungswürdig eingestuft und im Zuge der Implantation des Zahns 16 resiziert.

Im weiteren Verlauf erfolgte ein therapeutisches Set-up mit permanenten Kompositaufbauten an den Zähnen 33–43 im direkten Verfahren mit Silikonschlüssel und Langzeitprovisorien im Unterkiefer in Regio 44–47 und 34–37 nach definitiver Präparation. Das therapeutische Set-up mit permanenten Kompositaufbauten (Tetric Ceram A2, Fa. Ivoclar Vivadent) wurde mithilfe transparenter Silikonschlüssel für den Unterkiefer auf Basis des Wax-up direkt im Mund in Regio 33–43 etabliert (Abb. 12a).

Die Zirkumferenz der Zähne wurde während des Wax-up beibehalten, um eine Reposition der transparenten Silikonschlüssel intraoral zu gewährleisten und um Kompositüberschüsse zu verhindern. Die Schlüssel wurden nach Schmelzätzung im Bereich 33–43 etwas über den Alveolarkamm sowohl in bukkaler als auch palatinaler Richtung dimensioniert, um eine gute Verwindungssteifigkeit zu

of the maxillary sinuses. Due to the sufficient remaining height of the alveolar ridge, the implant was to be placed simultaneously with an internal sinus lift in the posterior region (region 16) (see Fig 17).

Treatment process/therapy

The teeth in question (No. 16 and 15) showed clear periodontal lesions (suspected via falsa mesiobuccal root 16 and overpacked filling on root 15 with apical radiolucency). Tooth 16 was classified as not worth saving due to the extensive conservative pretreatment and recurring patient complaints, and was replaced by a single-tooth implant after extraction and socket preservation¹⁵. Tooth 15 was classified as worthy of preservation and resected in the course of implantation¹⁶.

In the further course of treatment, a therapeutic setup with permanent composite buildups at region 33 to 43 was implemented directly using a silicone index and long-term provisionals in the mandible⁴⁻⁷ after definitive preparation. The permanent composite buildups (Tetric Ceram A2; Ivoclar Vivadent) were performed using a transparent silicone index for the mandible, established directly in the mouth in region 33 to 43 on the basis of the wax-up (Fig 12a).

The circumference of the teeth was maintained during the wax-up to ensure intraoral repositioning of the transparent silicone indices and to prevent composite excess. The indices were sized slightly over the alveolar ridge in both the buccal and palatal directions after enamel etching in the area of teeth 33 to 43 in order to ensure good torsional rigidity. In addition, the interproximal spaces were splinted with small pieces of pre-cut dental floss (Oral B Superfloss, P&G Manufacturing; Newbridge, Ireland) to reduce the flow of superfluous composite. In order to avoid internal distortions/deformations, the composite (Tetric Ceram A2) was heated before being placed in the silicone matrix, and only a minimal amount was filled, just enough to ensure the new volume of the occlusal surfaces². After the transfer to the mandible, the occlusion was checked. According to the practitioner's experience, this procedure usually requires little or no correction – there is almost always an excellent fit/occlusion. In the present case, only a slight correction had to be made in two places (Brownie/Greenie tips).

The posterior areas in regions 34 to 37 and 44 to 47 were definitively prepared for the long-term provisional restoration and molded analogously, since functional parameters were to be integrated into the design of the occlusal surface modeling by the dental technician during later manual waxing (Fig 12b). After the wax-up, the long-term temporary res-

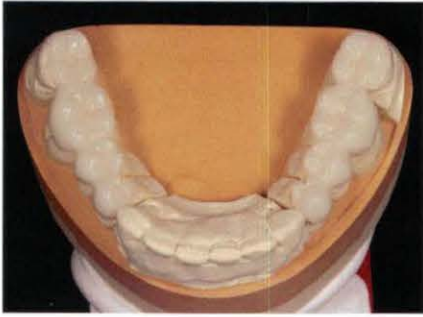

Fig 13 CAD/CAM-fabricated long-term temporaries for testing the new bite position (teeth 44 to 47).

Abb. 13 CAD/CAM-gefertigte Langzeitprovisorien zur Austestung der neuen Bisslage in Regio 44–47.

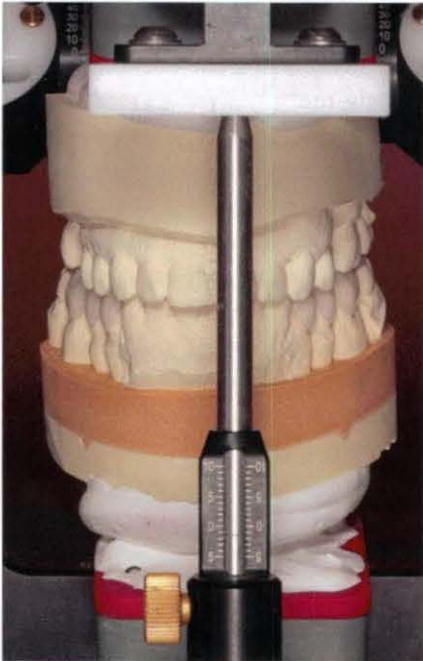

Fig 14 New VDO/centric condylar position (bite was lowered by 1 mm).

Abb. 14 Neue VDO/ZKP (Bissenkung um 1 mm).

torations were CAD/CAM fabricated using a scan model (PMMA Temp Basic, Zirkonzahn; Gais, Italy) (Fig 13).

Fixation was achieved after spot etching on the respective tooth with unfilled adhesive resin.

Implementation of the definitive restoration

The new VDO was re-evaluated and accepted after an adaptation phase of 4 (splint pretreatment), 7 (after orthodontic treatment), and 9 (after long-term preventive care) months. At this point, the patient was completely symptom free and satisfied with the new bite position. Since then, she has not described the cervical vertebrae as being “dislocated,” and the initial neck problems associated with this situation have not occurred. Optimizing the occlusion, including lowering the bite (Fig 14), may have been instrumental in solving this problem.

gewährleisten. Zusätzlich wurden die Approximalräume mit kleinen, vorgeschrittenen Superflossstückchen verblockt, damit weniger überflüssiges Komposit hineinfließen konnte. Um Verzerrungen/Verformungen in sich zu vermeiden, wurde das Komposit (Tetric Ceram A2) vor dem Einbringen in den Silikonschlüssel erwärmt und nur eine minimale Menge eingefüllt, gerade genug, um das neue Volumen der Okklusalfächen sicherzustellen².

Nach der Übertragung im Unterkiefer erfolgte die Überprüfung der Okklusion. Nach der Erfahrung des Behandlers ist bei diesem Vorgehen meist wenig bis kein Korrekturbedarf vonnöten, denn es liegt fast immer eine hervorragende Passung/Okklusion vor. Im vorliegenden Fall musste lediglich in kleinstem Umfang an zwei Stellen eine leichte Korrektur vorgenommen werden (Brownie/Greenie).

Die Seitenzahnbereiche in Regio 34–37 und 44–47 wurden für die langzeitprovisorische Versorgung **definitiv präpariert und analog abgeformt, da** bei der späteren (Hand-)Aufwachsung durch den Zahntechniker funktionelle Parameter in das Design der Kauflächenmodellation integriert werden sollten (Abb. 12b). **Die Herstellung der Langzeitprovisorien erfolgte nach Wax-up** per Modellsan im CAD/CAM-Verfahren (PMMA „Temp Basic“, Fa. Zirkozahn, Gais, Italien; Abb. 13).

Die Befestigung wurde nach Punktätzung am jeweiligen Zahn mit ungefülltem Klebekunststoff vorgenommen.

Umsetzung der definitiven Restauration

Die Reevaluation/Akzeptanz der neuen Vertikaldimension der Okklusion fand nach einer Adaptationsphase von vier (Schienenvorbehandlung), sieben (nach KFO) und neun Monaten (nach langzeitprovisorischer Versorgung) statt. Die Patientin zeigte sich zu diesem Zeitpunkt völlig beschwerdefrei und zufrieden mit der neuen Bisslage. Ein „Ausrenken“ der Halswirbel trat seitdem nicht mehr auf und im Zusammenhang damit auch die anfänglichen Nackenbeschwerden. Die Optimierung der Okklusion, inklusive Bissenkung (Abb. 14) dürfte entscheidend an der Besserung dieser Problematik beteiligt gewesen sein.

Definitive Rekonstruktion

Die prothetische Versorgung im Unterkieferseitenzahnbereich in Regio 44–47 und 34–37 wurde zunächst durch Überführung der bereits für die langzeitprovisorische Versorgung präparierten und abgeformten Seitenzähne ohne erneute Registrierung in Presskeramik definitiv abgeschlossen. Die Unterkieferfront wurde in einer Sitzung unter lokaler Anästhesie und Zuhilfenahme einer Lupenbrille (4,5-fache Vergrößerung) zur Aufnahme von minimalinvasiven Veneers an den Frontzähnen 33–43 präpariert. Nach Abformung mit Polyvinylsiloxan (ExpressPutty, Ultra Light Body, Fa. 3M, Neuss) und Einsetzen im Unterkiefer (Abb. 15a) (Variolink Esthetic „warm“, Fa. Ivoclar Vivadent) erfolgte dann die Präparation der Zähne 15 und 26 im Oberkiefer für Presskeramikteilkronen im Seitenzahnbereich (IPS e.max Press, Fa. Ivoclar Vivadent) einer Implantateinzelkrone (IPS e.max Press auf Multilink Hybrid Abutment, Fa. Ivoclar Vivadent) an Zahn 16 und fazialen Veneers an den Zähnen 14 und 24 sowie Fullveneers in der Sandwichtechnik im Frontzahnbereich in Regio 13–23 (Abb. 15b) (Schmelzerhalt/Zahnhartsubstanzschonung)

Final reconstruction

The prosthetic restoration in the mandible (teeth 44–47 and 34–37) was finally completed by transferring the posterior teeth – which had already been prepared and molded for the long-term provisional restoration – into pressed ceramic without renewed registration. The anterior mandible was prepared in one session under local anesthesia and with the help of magnifying glasses (4.5x magnification) to accommodate minimally invasive veneers on the anterior teeth (33 to 43). After impression-taking with polyvinyl siloxane (Express Putty, Ultra Light Body, 3M; Neuss, Germany) and insertion in the mandible (Variolink Esthetic “warm”; Ivoclar Vivadent) (Fig 15a), the maxilla was prepared (teeth 15 and 26) for the following: a) pressable ceramic partial crowns in the posterior region (IPS e.max Press, Ivoclar Vivadent); b) a single-implant crown (IPS e.max Press on Multilink Hybrid Abutment) on tooth 16; c) facial veneers on teeth 14 and 24; d) full veneers according to the sandwich technique in the anterior region on teeth 13 to 23 (Fig 15b); e) enamel preservation/tooth substance protection for receiving facial feldspathic ceramic veneers (Creation Willi Geller, Klema; Meiningen, Austria); f) palatal extensions made of pressed ceramic (sandwich technique) for teeth 13 to 23 (IPS Empress Esthetic, Ivoclar Vivadent) (Fig 15c) to create a plateau for the incisal edges of the mandibular incisors’ form. The large anterior sagittal tooth step and the distance to be bridged in the palatal part of the tooth crown (connection to the mandibular anterior teeth) prompted the practitioner to use the sandwich technique to ensure sufficient stability in the functional part of the anterior tooth restorations (anterior canine guidance) and still be able to create highly esthetic restorations (Fig 15d).

The horizontal and vertical jaw relation in centric condylar position was determined sequentially for the rest of the dentition, ie, mandibular anterior region 33 to 43, as well as maxillary lateral and anterior teeth, now in the new centric condylar position, ie, with a closed row of teeth in both jaws with thermoplastic material (GC Bite Compound). The contralateral side (maxillary posterior teeth) was left in place until the bite was registered and served to support the TMJs and maintain the new/therapeutic VDO. Only then was the preparation of the teeth carried out with dissolution of the support zones and subsequent bite registration. The very last work was done in the anterior maxilla for the facial veneers, prepared in a minimally invasive manner and registered after another impression with a closed row of teeth (encoding with thermoplastic material). To stabilize the bite position and as a preventive measure, another Michigan

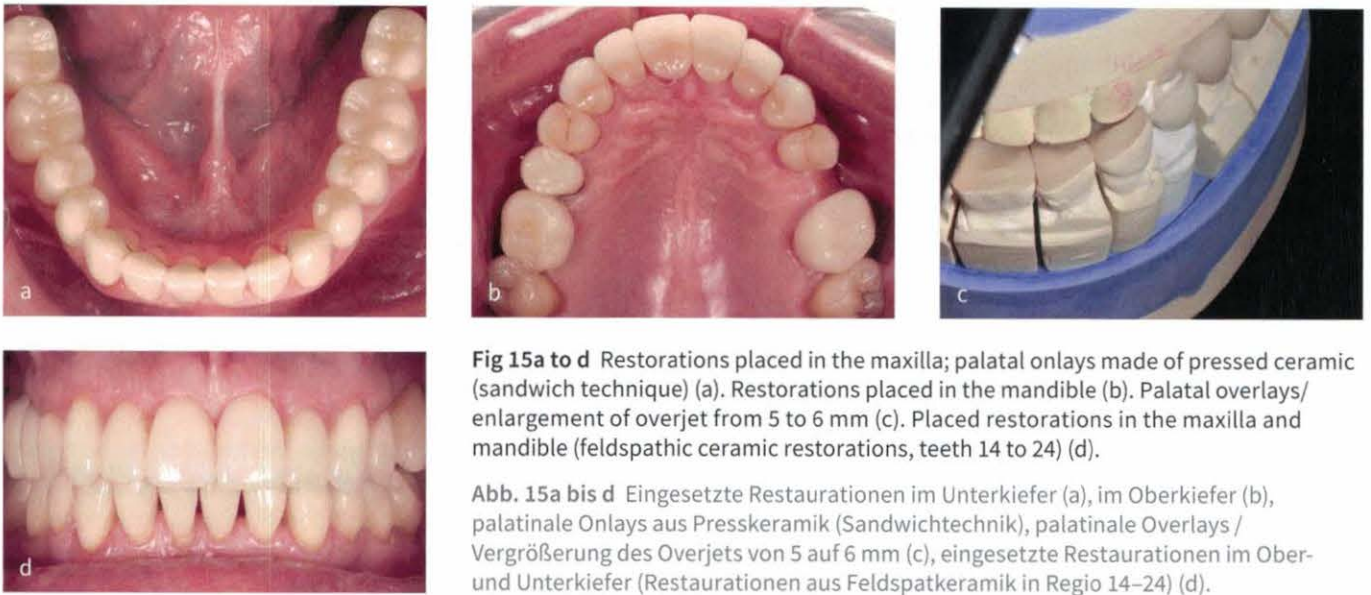

Fig 15a to d Restorations placed in the maxilla; palatal onlays made of pressed ceramic (sandwich technique) (a). Restorations placed in the mandible (b). Palatal overlays/enlargement of overjet from 5 to 6 mm (c). Placed restorations in the maxilla and mandible (feldspathic ceramic restorations, teeth 14–24) (d).

Abb. 15a bis d Eingesetzte Restaurationen im Unterkiefer (a), im Oberkiefer (b), palatinale Onlays aus Presskeramik (Sandwichtechnik), palatinale Overlays / Vergrößerung des Overjets von 5 auf 6 mm (c), eingesetzte Restaurationen im Ober- und Unterkiefer (Restaurationen aus Feldspatkeramik in Regio 14–24) (d).

splint was finally made. The patient was instructed to wear the splint mainly at night. The clinical functional analysis was largely unremarkable.

After the treatment was completed, the hard and soft tissue conditions were irritation free, the denture in the maxilla and mandible was sufficiently fixed, and the patient was satisfied.

Final report

At the aftercare appointments after 3 months of wearing time¹⁶, the patient was completely satisfied with the combined orthodontic/prosthetic therapy that was carried out with complete documentation (clinical and instrumental functional analysis).

Due to the functional pretreatment (splint and lowering of the bite with long-term provisionals) as well as the conservative tooth preparations in the design of the partial crown and full veneers, all requirements for a modern procedure that is gentle on tooth substance were met in terms of occlusion prophylaxis and biology (tooth vitality)¹⁷.

At present, the static occlusion is stable and therefore secured, and the dynamic occlusion is interference free. The hard and soft tissue conditions are inflammation free and stable. There are no symptoms in the TMJ area. The masticatory muscles are also symptom free (Fig 16). The problem of the upper cervical spine is only minimal and is being treated with

zur Aufnahme von faziellen Feldspatkeramikveneers (Fa. Creation „Willi Geller“, Meiningen, Österreich) und palatinaler „Extensionen“ aus Presskeramik (Sandwichtechnik) in Regio 13–23 (IPS Empress Esthetic, Fa. Ivoclar Vivadent) (Abb. 15c), um ein Plateau für die Inzisalkanten der Unterkieferfrontzähne zu bilden. Die große sagittale Frontzahnstufe und die damit zu überbrückende Distanz im palatinalen Anteil der Zahnkrone (Anschluss an die Unterkieferfrontzähne) veranlasste den Behandler zu diesem Schritt, hierfür die Sandwichtechnik anzuwenden, um so eine ausreichende Stabilität im funktionellen Anteil der Frontzahnrestorationen (Front-Eckzahnführung) zu gewährleisten und dennoch höchstästhetische Restaurationen einsetzen zu können (Abb. 15d).

Die horizontale und vertikale Kieferrelationsbestimmung in zentrischer Kondylenposition erfolgte für das restliche Gebiss sequenziell: Die Unterkieferfront in Regio 33–43 sowie im Oberkiefer die Seiten- und Frontzähne nun jeweils in der neuen IKP, also bei geschlossener Zahnreihe in beiden Kiefern mit thermoplastischem Kunststoff (Bite Compound, Fa. GC, Japan). Die kontralaterale Seite (Oberkieferseitenzähne) wurde dabei jeweils bis zur Bissregistrierung belassen und diente zur Abstützung der Kiefergelenke und Beibehaltung der neuen/therapeutischen vertikalen Dimension. Erst danach erfolgte die Präparation der Zähne mit Auflösung der Stützzonen und anschließender Bissnahme. Ganz zuletzt wurde die Oberkieferfront für

die facialen Veneers minimainvasiv präpariert und nach erneuter Abformung mit geschlossener Zahnreihe registriert (Verschlüsselung mit thermoplastischem Kunststoff).

Zur Stabilisierung der Bisslage und als Präventionsmaßnahme wurde abschließend nochmals eine Michigan-schiene angefertigt. Die Patientin wurde angewiesen, diese vorwiegend nachts zu tragen. Die klinische Funktionsanalyse war weitestgehend unauffällig.

Nach abgeschlossener Behandlung zeigten sich reizlose Hart- und Weichgewebeverhältnisse, ein suffizient festsitzender Zahnersatz im Ober- und Unterkiefer und eine zufriedene Patientin.

Abschlussbefund

Die Patientin zeigte sich in Bezug auf die durchgeführte kombiniert kieferorthopädisch/prothetische Therapie in der Nachsorge mit vollständiger Dokumentation (klinische und instrumentelle Funktionsanalyse) nach drei Monaten Tragezeit vollumfänglich zufrieden¹⁶.

Aufgrund der funktionellen Vorbehandlung (Schiene und Bissenkung mit Langzeitprovisorien) sowie der konservativen Zahnpräparationen im Teilkronen- und Fullveneerdesign wurden okklusionsprophylaktisch und biologisch (Zahnvitalität) alle Anforderungen an eine moderne zahnschonende Vorgehensweise erfüllt¹⁷.

Die statische Okklusion ist stabil und mithin gesichert; die dynamische Okklusion verläuft interferenzfrei. Die Hart- und Weichgewebeverhältnisse sind entzündungsfrei und stabil. Es zeigen sich keine Beschwerden im Kiefergelenkbereich. Die Kaumuskeln sind ebenfalls beschwerdefrei (Abb. 16). Die Problematik der oberen HWS ist nur noch minimal vorhanden und wird mit Akupunktur ein- bis zweimal pro Monat behandelt. Die Parodontien und die Sondierungstiefen liegen alle im Bereich von 3 bis 4 mm. Röntgenologisch zeigen sich keine Besonderheiten (Abb. 17). Aufgrund der parodontalen Vorerkrankung sowie der Raucheranamnese wurde ein sehr engmaschiges Recall von drei Monaten gewählt, welches die Patientin gewissenhaft einhält. Für die vorliegende Versorgung darf, bei entsprechender Sorgfalt, weiterhin mit einer guten Langzeitprognose gerechnet werden.

Diskussion

In dem vorliegenden Patientenbeispiel handelte es sich um eine aufwendige ästhetisch-rekonstruktive Rehabilitation, mit deren Ergebnis sich die Patientin vollumfänglich

acupuncture once or twice a month. The periodontium and the probing depths are all in the range of 3 to 4 mm. Radiologically, there are no abnormalities (Fig 17). Due to the previous periodontal disease and the history of smoking, a very frequent recall of 3 months was chosen, which the patient adheres to conscientiously. With the appropriate care, a good long-term prognosis can still be expected for the present treatment.

Discussion

The present case is an example of a complex esthetic-reconstructive rehabilitation, and the patient is completely satisfied with the result. One of the main concerns was to treat the occlusal problem^{15,18}.

In conclusion, the rehabilitation performed is a success for the practitioner from an esthetic as well as functional/reconstructive point of view. In retrospect, the cusp-fossa relationship (Fig 18) on teeth 16 and 24 was not optimal during the functional wax-up implemented (tripodization). Ideally, the slightly distally positioned premolar (tooth 24) and the mesially tilted tooth 26 should originally be aligned orthodontically to the gap opening, and the gap in region 25 should then be closed with a single-tooth implant. At the patient's request, however, this was left as it was. The prosthetic straightening of tooth 26 enabled targeted support of the occlusal surface to be achieved. Overall, the interlocking in the remaining posterior region is provided by the correct design of the supporting cusps. This makes it highly probable that there will be no instability in the centric occlusion. Due to the parafunction (grinding/clenching), there is always a risk of recurrence, but from the practitioner's point of view, this is reduced by the already mentioned stable support in the posterior tooth area, the adequate anterior and canine tooth guidance (defensive design of the occlusal surfaces in the dental technical implementation) as well as a consistent wearing of the bite splint (100% at night, approximately 10% to 20% during the day). In short, the risk of mechanical and biologic failure should be reduced to a minimum. Due to the functional pretreatment with the interim composites in region 33 to 43, the long-term provisionals in the mandible (teeth 44 to 47) as well as the associated stable support in the posterior region, rehabilitation could be carried out either jaw-wise or step by step (time-staggered) according to quadrants. During tooth preparation, the condylar position was maintained by the remaining dentition in the contralateral (preparation/registration by quadrant) and/or ipsilateral (preparation/registration) quadrant during bite registration.

Befundblatt Initialdiagnostik

Spezielle Medizinische Anamnese
Haben oder hatten Sie Erkrankungen im Sinne der Punkte 1-12? 21.08.2019

	ja	nein		ja	nein
1. Infektionen	X		7. Urogenitalsystem	X	
2. Herz-Kreislauf	X		8. Zentralnervensystem	X	
3. Atemsystem	X		9. Psychische Probleme (auch Therapie?)	X	
4. Verdauungsorgane	X		10. Rheumatische Erkrankungen	X	
5. Stoffwechselerkrankungen	X		11. Hormonelle Erkrankungen	X	
6. Allergien	X		12. Spezielle Probleme	X	

Hauptanliegen

Zahnärztliche Anamnese

	Bewertung	ja	nein
1. Haben Sie Probleme beim Kauen oder Schlucken?			X
2. Haben Sie Probleme beim Sprechen? Leichter Sigmatismus	1	X	
3. Haben Sie Probleme beim Schließen Ihrer Zähne?		X	
4. Sind Zähne auf Druck oder Temperaturunterschiede empfindlich? Noch sensibel	1	X	
5. Haben Sie Probleme bei weiter Mundöffnung?		X	
6. Mächen Ihre Kiefergelenke Geräusche?		X	
7. Haben Sie Schmerzen im Bereich der Kiefergelenke?		X	
8. Leiden Sie unter Kopfschmerzen? Nur noch alle 3-4 Monate	1	X	
9. Leiden Sie unter Verspannungen im Kopf-Hals-Nackengebiet? 1x pro Jahr	1	X	
10. Leiden Sie unter generellen Problemen der Körperhaltung?		X	

Okklusaler Index 1.00

	ja	nein
11. Hatten Sie jemals einen gravierenden Unfall?		
12. Hatten Sie eine oder mehrere Infubationsnarkosen?		
13. Wurden Ihre Zahnreihen durch zahnärztliche Maßnahmen verändert (kieferorthop., prothetisch, Einschleifen)?		
14. Hatten Sie eine Behandlung mit einer Aufbisschiene?		
15. Knirschen oder pressen Sie mit Ihren Zähnen?		
16. Aus der Sicht dieses Fragebogens, halten Sie eine Behandlung Ihrer angeführten Probleme für notwendig?		
17. Vermuten Sie eine ernsthafte Störung oder Erkrankung?		
18. Wann war ihre letzte Zahnbehandlung, was wurde da gemacht? Vor 2 Wochen OK Veener eingesetzt		
19. Wie beurteilen Sie Ihre psychische Befindlichkeit? eher fröhlich <input checked="" type="checkbox"/> eher traurig <input type="checkbox"/> eher gelassen <input checked="" type="checkbox"/> eher erregt <input type="checkbox"/> eher beherrscht <input checked="" type="checkbox"/> eher unbeherrscht		

Muskelfund

	rechts	links
1. Schulter und Nacken		
2. Atlenio-occipital Region		
3.a M.temporalis (vorderer Anteil)		
3.b M.temporalis (mittlerer Anteil)		
3.c M.temporalis (hinterer Anteil)		
4.a M.masseter (oberflächlich)		
4.b M.masseter (tief)		
5. Tuber maxillaris		
6. M.pterygoideus medialis		
7. M.pterygoideus lateralis	X	X
8. M.digastricus		
9. die suprahyoidealen Muskeln		
10. die infrahyoidealen Muskeln		
11. die Larynx		
12. M.sterno-cleido-mastoideus		
13. M.splenioideus		
14. die Zunge		

Chronischer Schmerz

Zahnstatus - Parodontalstatus - Okklusogramm

15. die vergleichende Palpation der Kiefergelenke:

	rechts	links
a) die lateralen Pole, statisch		
b) die lateralen Pole, bei Rotation		
c) der retrale Gelenkraum		
d) Lig.temporo-mandibulare		

Vorläufiger Neurologischer Gesichtsbefund

1. N.olfactorius (anamnestisch)
2. N.opticus (anamnestisch)
3. N.oculo-motorius (klinische Mobilität)
4. N.tropicius (klinische Mobilität)
5. N.trigemimus (klinische Palpation und Sensibilität)
6. N.abducens (klinische Mobilität)
7. N.facialis (klinische Mobilität)
8. N.stato-occlusus (klinische Überprüfung des Gleichgewichtsvermögens und des Gehörs)
9. N.glossopharyngeus (klinisch und anamnestisch)
10. N.vagus (Anamnese)
11. N.accessorius (klinisch und anamnestisch)
12. N.hypoglossicus (klinisch und anamnestisch)

Myofunktionelle Störungen

Kein Chiropraktiker seit 1,5 Jahren, Akupunktur seit einem halben Jahr nicht mehr benötigt.

Fig 16a and b Functional clinical findings at the end of treatment.

Abb. 16a und b Funktionsbefund am Behandlungsabschluss.

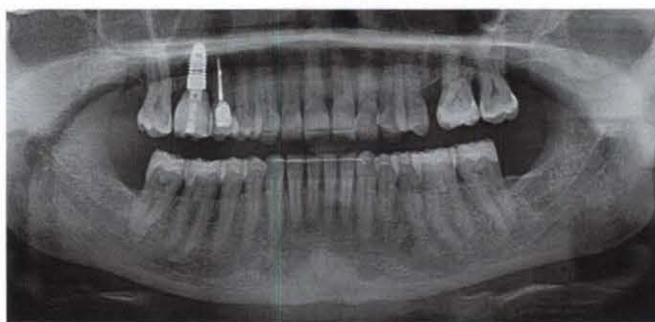

Fig 17 Panoramic view (final image).

Abb. 17 Schlussbild Orthopantomogramm.

zufrieden zeigte. Eines der Hauptanliegen bestand darin, die okklusale Problematik zu behandeln^{15,18}.

Abschliessend betrachtet, stellt sich die durchgeführte Sanierung für den Behandler in ästhetischer als auch funktionell/rekonstruktiver Sicht als Erfolg dar. Bei der funktionellen Aufwachsung wurde die Höcker-Fossa-Beziehung (Abb. 18a und b) an den Zähnen 16 und 24 im Nachhinein betrachtet nicht optimal umgesetzt (Tripodisierung) und der leicht nach distal stehende Prämolare 24 sowie der mesial gekippte Zahn 26 sollten ursprünglich kieferorthopädisch zur Lückenöffnung eingeordnet und die Lücke in Regio 25 anschließend mit einem Einzelzahnimplantat geschlossen werden. Auf Wunsch der Patientin wurde dies jedoch so belassen. Durch die prothetische Aufrichtung des Zahnes 26 konnte gezielt eine Abstützung der Okklusalfäche realisiert werden. Insgesamt ist die Verzahnung im restlichen Seitenzahnbereich durch die

korrekte Gestaltung der tragenden Höcker gegeben, sodass hier mit hoher Wahrscheinlichkeit keine Instabilität in der zentrischen Okklusion zu befürchten sein sollte. Aufgrund der Parafunktion (Knirschen/Pressen) besteht grundsätzlich eine Rezidivgefahr, die aber aus Sicht des Behandlers durch die bereits erwähnte stabile Abstützung im Seitenzahnbereich, die adäquate Front-Eckzahnführung (Defensivgestaltung der Kauflächen in der zahntechnischen Umsetzung) sowie das konsequente Tragen der Aufbissschiene (100 % nachts, ca. 10 bis 20 % tagsüber) auf ein Minimum reduziert bleiben sollte.

Aufgrund der funktionellen Vorbehandlung mit den Interimskompositen in Regio 33–43 und Langzeitprovisionen im Unterkiefer 44–47 sowie der damit verbundenen stabilen Abstützung im Seitenzahnbereich ist eine Sanierung entweder kiefer- oder schrittweise (zeitlich versetzt) nach Quadranten durchführbar^{2–4}. Die Kondylenposition wird bei Präparation der Zähne jeweils durch die Restbeziehung im kontra- (Präparation/Registrierung quadrantenweise) und/oder ipsilateralen (Präparation/Registrierung beispielsweise bei einer „Schaltlücke“ so wie im gezeigten Patientenbeispiel in der Unterkieferfront) Quadranten bei der Bissregistrierung gehalten.

Alternativ hätte die Lücke in Regio 16 mit einer festsitzenden Brücke von Zahn 17 auf Zahn 15 geschlossen werden können, was jedoch aus funktionellen und parodontalprophylaktischen Gründen eher als nachteilig zu bewerten gewesen wäre. Aufgrund der oben aufgeführten Einwände und einer erleichterten (besseren) Mundhygienefähigkeit entschied sich die Patientin dann für den implantatgetragenen Einzelzahnersatz. Eine herausnehmbare Versorgung lehnte die Patientin bereits im Vorfeld ab.

Die Rehabilitation fand in zentrischer Kondylenposition statt, wodurch sich eine Klasse II-Verzahnung und ein vergrößerter Overjet ergaben; eine Sanierung in habitueller Interkuspitation hätte aber in diesem Fall eine erhöhte Risikokomponente beim Auffinden einer sicheren und reproduzierbaren Unterkieferposition nach sich gezogen. Des Weiteren konnte die Patientin völlig mühelos aus der bisherigen habitueller Okklusion nach retrahiert geführt werden. Für die dynamische Okklusion wurde eine Front-Eckzahn-geführte Variante programmiert⁹.

Im Oberkieferfrontzahnbereich in Regio 13–23 sollten aus ästhetischen Gründen individuell geschichtete Veneers aus Feldspatkeramik auf feuerfesten Stümpfen Anwendung finden.

Der ausführende Zahntechniker stellte daher die Frontzahnrestorationen in einem ersten Schritt als Ganzes aus

Alternativ, gap 16 could have been closed with a fixed bridge from teeth 17 to 15, but this would have been a disadvantage for functional and periodontal prophylactic reasons. Due to the objections listed above and an easier performance of oral hygiene measures, the patient then decided on the implant-supported single-tooth replacement. The patient rejected a removable restoration in advance.

Rehabilitation took place in a centric condylar position, resulting in a Class II dentition and increased overjet. In this case, however, rehabilitation with habitual intercuspation would have resulted in an increased risk component in terms of finding a secure and reproducible mandibular position. Furthermore, it was possible to effortlessly guide the patient backwards out of the previous habitual occlusion. An anterior-canine-guided variation was programmed for the dynamic occlusion⁹.

For esthetic reasons, individually layered veneers made of feldspathic ceramic should be used on refractory stumps in the maxillary anterior region (teeth 13 to 23).

The dental technician who carried out the work therefore produced the anterior tooth restorations as a whole from pressed ceramics in the first step, ie, with an attachment in the incisal edge area (Fig 19). After an incisal cutback of the press-ceramic attachment, the facial surface was then restored with a feldspathic ceramic veneer for esthetic reasons and only the palatal surface remained as a press-ceramic onlay for functional stability. After another impression was taken, the veneer restorations were fabricated using the sandwich technique in feldspathic ceramic. Alternatively, a monolithic variant in zirconia (full crowns), 360-degree pressed ceramic veneers or porcelain-fused-to-metal crowns would have been conceivable. Layered veneers were finally selected due to the practitioner's preference for feldspathic ceramics and the patient's high esthetic standards.

Furthermore, the minimally invasive preparation approach using “adhesive ceramics” and the associated higher biological value and integrity of the restoration with an enamel-limited preparation can be seen as a major advantage compared with zirconium/porcelain-fused-to-metal restorations. Last but not least, feldspathic ceramics can be reconstructed with composite for smaller and medium-sized fractures after appropriate pretreatment (air-abrasion, etching/silanizing) or with additional ceramic segments (“additional” or “chips”) for larger defects.

The prognosis of the case report is positive due to the synoptic case planning and the good patient compliance. In the course of the pretreatment (lowering of the bite), there was already a noticeable improvement in the functional problems (headache, muscle tension, throat, and neck prob-

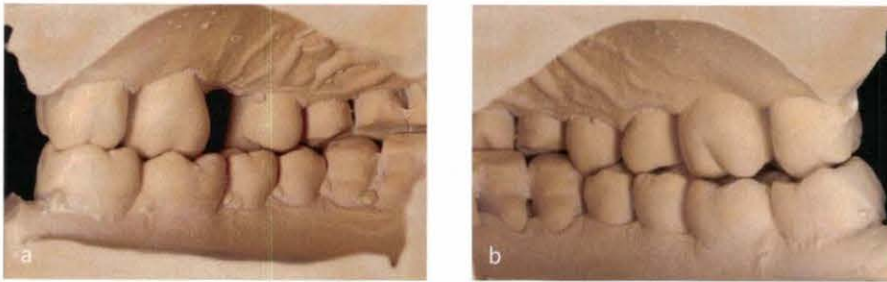


Fig 18a and b Analysis of the final casts: lateral left from dorsal (a) and lateral right from dorsal (b).

Abb. 18a und b Modellanalyse: Abschlussmodelle lateral links von dorsal (a) und lateral rechts von dorsal (b).

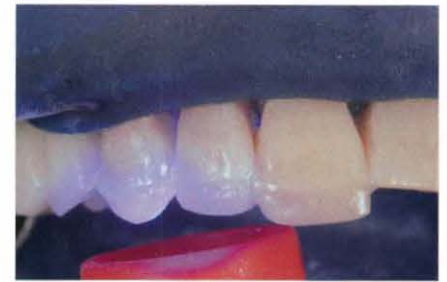

Fig 19 Palatal onlays with incisal edge attachment (3-month follow-up).

Abb. 19 Palatinale Onlays mit Inzisalkantenaufsatz, Spätbefund (Follow-up nach drei Monaten).

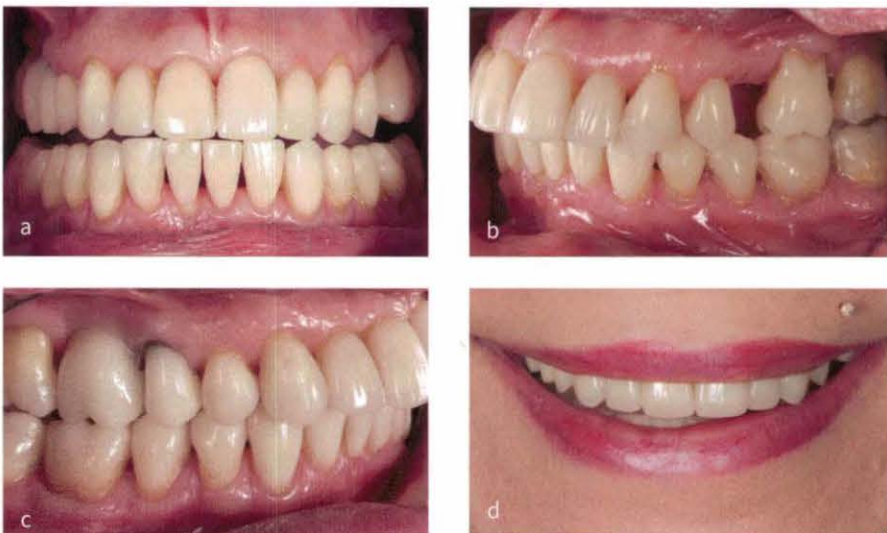


Fig 20a to d Follow-up after 2 years: front in occlusion (a), laterotrusion left (b), laterotrusion right (c), full smile (d).

Abb. 20a bis d Follow-up nach zwei Jahren: Frontansicht der Okklusion (a), Laterotrusion links (b), Laterotrusion rechts (c), volles Lachen (d).

lems) and the associated general well-being of the patient. The patient's acceptance and satisfaction with the new restorations, including the anatomical design of the occlusal surfaces, especially in the posterior region (defensive design of the occlusal surfaces), generated a new tooth and chewing awareness, combined with a subjectively perceived higher quality of life, which fully justifies the effort involved in the restoration presented here.

Conclusion (follow-up examination after 2 years)

The follow-up examination after 2 years still showed stable occlusal conditions (Figs 20 and 21). According to the patient,

Presskeramik, also mit Aufsatz, im Inzisalkantenbereich her (Abb. 19). Nach dem Einsetzen wurde dann nach positiver Beurteilung der funktionellen/phonetischen Parameter einige Wochen später bei der definitiven Präparation für die facialen Veneers ein entsprechendes „Cutback“ im inzisalen Anteil durchgeführt, sodass lediglich der palatinale Anteil als „Presskeramikonlay“ verblieb. Nach erneuter Abformung erfolgte dann die Herstellung der Veneerrestorationen im „Sandwichverfahren“ in Feldspatkeramik. Alternativ wäre auch eine monolithische Variante in Zirkon (Vollkronen), 360°-Presskeramikveneers oder VMK-Restorationen denkbar gewesen. Aufgrund der Vorliebe des Behandlers für Feldspatkeramik sowie dem hohen ästhetischen Anspruch der Patientin wurden schließlich geschichtete Veneers ausgewählt.

Des Weiteren ist der minimalinvasive Präparationsansatz bei den „Adhäsivkeramiken“ und die damit verbundene höhere biologische Wertigkeit sowie Integrität der Restauration bei schmelzbegrenzter Präparation als großer Vorteil gegenüber Zirkon/VMK-Restaurationen zu sehen. Nicht zuletzt lässt sich Feldspatkeramik bei kleineren und mittleren Frakturen nach entsprechender Vorbehandlung (Abstrahlen, Ätzen/Silanisieren) fakultativ mit Komposit oder bei größeren Defekten mit ergänzenden Keramiksegmenten („Additional“ oder „Chips“) wieder aufbauen.

Die Prognose der Kasuistik ist aufgrund der synoptischen Fallplanung und der guten Patientencompliance als positiv zu bewerten. Im Verlauf der Vorbehandlung (Bissenkung) zeigte sich bereits eine merkliche Verbesserung der Funktionsproblematik (Kopfschmerz, Muskelverspannungen, Hals- und Nackenbeschwerden) und dem damit verbundenen allgemeinen Wohlbefinden. Die Akzeptanz und der Gefallen der Patientin an den neuen Restaurationen inklusive der anatomischen Kauflächengestaltung vor allem im Seitenzahnbereich (Defensivgestaltung der Kauflächen) generierte ein neues Zahn- und Kaubewusstsein. Damit verbunden war eine subjektiv empfundene höhere Lebensqualität, was den Aufwand der hier vorgestellten Sanierung vollends rechtfertigt.

Schlussfolgerung (Nachuntersuchung nach zwei Jahren)

Bei der Nachuntersuchung nach zwei Jahren zeigten sich weiterhin stabile okklusale Verhältnisse (Abb. 20 und 21). Laut Aussage der Patientin („Kein Vergleich zu früher“) hat die Zahnsanierung zu einer subjektiv empfundenen höheren Lebensqualität beigetragen. Lediglich an der Zunge sind posterior/lateral noch immer Indentationen sichtbar, welche durch die Bissabsenkung und eine tiefere Zungenlage beim Schlucken bedingt sind und dadurch möglicherweise mit den oralen Konturen der Unterkieferzähne interferieren.

Die klinische Funktionsanalyse zeigt kaum noch Verspannungen im Schulter-/Halsbereich und auch die Kopfschmerzen treten nur noch selten auf.

Interessenkonflikt

Der Autor erklärt, dass keinerlei Interessenkonflikt besteht. Ferner erklärt der Autor, dass die Patienten ihr Einverständnis zur Teilnahme an der vorgelegten Untersuchung dokumentiert haben.

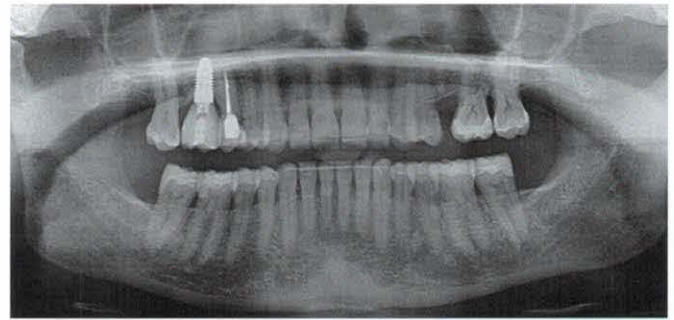


Fig 21 Panoramic view (follow-up after 2 years).

Abb. 21 Panoramascichtaufnahme (Follow-up nach zwei Jahren).

there is no comparison with the situation before treatment – the dental restoration has contributed to a subjectively perceived higher quality of life. Indentations are only still visible posteriorly/laterally on the tongue, which is caused by the lowering of the bite and a lower position of the tongue when swallowing, which thus possibly interferes with the oral contours of the mandibular teeth. The clinical functional analysis shows hardly any tension in the shoulder/neck area, and headaches only occur rarely.

Conflict of interest statement

The author declares there was no conflict of interest and that furthermore, the patient documented her informed consent to treatment and this report.

References

1. Magne P, Belser U. Adhäsiv befestigte Keramikrestaurationen. Berlin: Quintessenz, 2004.
2. Vailati F, Belser UC. Full-mouth adhesive rehabilitation of a severely eroded dentition: the three-step technique. Part 1. Eur J Esthet Dent 2008;3:30–44.
3. Vailati F, Belser UC. Full-mouth adhesive rehabilitation of a severely eroded dentition: the three-step technique. Part 2. Eur J Esthet Dent 2008;3:128–146.
4. Vailati F, Belser UC. Full-mouth adhesive rehabilitation of a severely eroded dentition: the three-step technique. Part 3. Eur J Esthet Dent 2008;3:236–257.
5. Rufenacht CR. Fundamentals of Esthetics. Chicago: Quintessence Publishing, 1990:67–134.
6. Jordan RA, Bodechtel C, Hertrampf K, et al; DMS V Surveillance Investigators' Group. The Fifth German Oral Health Study (Fünfte Deutsche Mundgesundheitsstudie, DMS V) – rationale, design, and methods. BMC Oral Health 2014;14:161. doi:10.1186/1472-6831-14-161.
7. Egger S, Berg C. Four-quadrant rehabilitation after periodontal functional and erosive damage. J CranioMand Func 2019;11:75–90.

8. Zuchelli G, De Sanchis M. Cervical abrasion associated with gingival recession: a treatment-based classification system. *J Periodontol* 2014 (in press).
9. Gutowski A. Die systematische Behandlung des Abrasionsgebisses von Prof. Alexander Gutowski. Lehrfilm: Live-Demonstrationskurs mit Patienten, Alexander Gutowski, 2010.
10. Makarova OM, Kuroiedova VD, Rud YV. Vertical dimension of occlusion characteristics in patients with different types of malocclusions by the Shimbashi Index in the age aspect. *Ukrainian Dental Almanac* 2020;1:69–73.
11. D'Amico A. The canine teeth-normal functional relation of the natural teeth of man. *J South Calif Dent Assoc* 1958;26:6–23, 49–60, 127–142, 175–182, 194–208, 239–241.
12. Ash MM Jr, Nelson SJ. *Wheeler's Dental Anatomy, Physiology, and Occlusion*, ed 8. Philadelphia: Saunders, 2003:417,419.
13. Zabalegui I, Sicilia A, Cambra J, Gil J, Sanz M. Treatment of multiple adjacent gingival recessions with the tunnel recession subepithelial connective tissue graft: a clinical report. *Int J Periodontics Restorative Dent* 1999;19:199–206.
14. Blanes RJ, Allen EP. The bilateral pedicle flap-tunnel technique: A new approach to cover connective tissue grafts. *Int J Periodontics Restorative Dent* 1999;19:471–479.
15. Tarnow DP, Cho SC, Wallace SS. The effect of inter-implant distance on the height of inter-implant bone crest. *J Periodontol* 2000;71:546–549.
16. Lindhe J, Nyman S. Long-term maintenance of patients treated for advanced periodontal disease. *J Clin Periodontol* 1984;11:504–514.
17. Witkowski S, Schicha K. *Prep Veneers and Non-Prep Veneers*. Berlin: Quintessence Publishing, 2010.
18. Abduo J. Safety of increasing vertical dimension of occlusion: a systematic review. *Quintessence Int* 2012;43:369–380.



Sven Egger

Sven Egger, Dr med dent MSc
Zahnarztpraxis in Basel, Switzerland

Markus Greven, Prof Dr med dent, MSc, PhD
Abteilung für Prothetik; Universitätszahnklinik Wien,
Medizinische Universität Wien, Vienna, Austria;
Medizinisches Versorgungszentrum (MVZ),
R(h)einzahn Bonn, Bonn, Germany

Christian Berg, Technician
Dental Laboratory Wermuth
Basel, Switzerland

Adresse/Address

Dr Sven Egger, Grünfahlgasse 8, 4001 Basel, Switzerland; Email: DrSven-Egger@aesthetikart.ch